

„Collodion-baby“ syndróm

Szép Z.

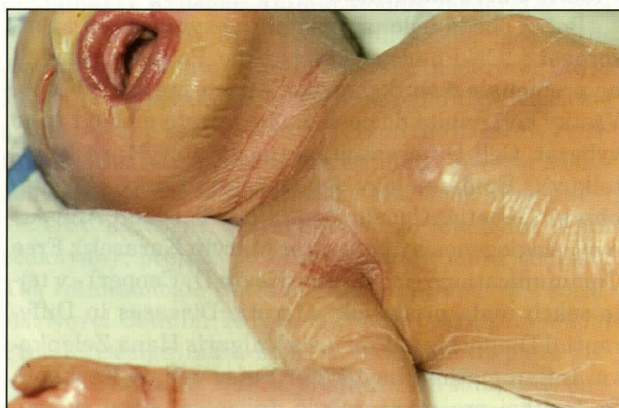Detská dermatovenerologická klinika LFUK a DFNSP, Bratislava,
prednosta doc. MUDr. T. Danilla, CSc.

„Collodion-baby“ syndróm (CBs) je úvodnou manifestáciou rôznych typov ichtyóz, najčastejšie lamelárnej ichtyózy. Je teda spoločným fenotypom rôznych genotypov ichtyóz. Novorodenec je obalený pevnou, hrubou, hladkou a lesklou membránou (obr. 1). Tlakom membrány je nos oploštený, uši priliehajú k hlave, ústa sú fixované do tvaru „O“ a rozvíja sa ektrópium mihalníc (obr. 2, 3). V prvých dňoch dôjde

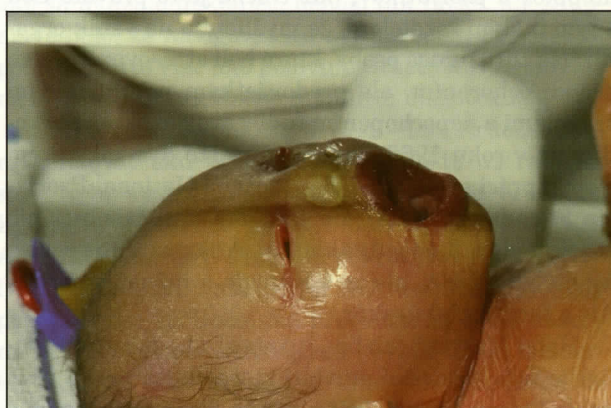
k prasknutiu membrány hlavne v záhyboch, s následnou tvorbou hlbokých fisúr až ragád (obr. 1, 4).

Došlo do redakcie: 29. 1. 2002

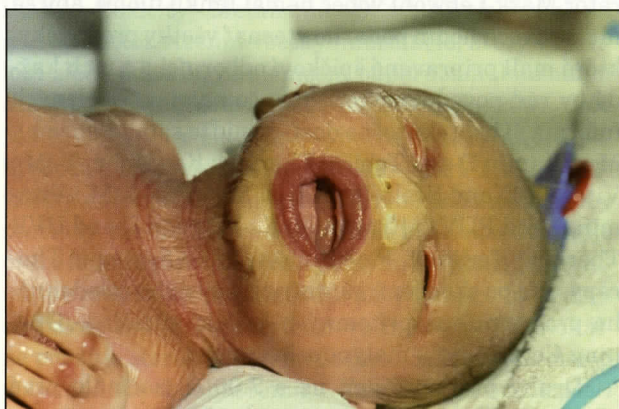MUDr. Zoltán Szép
Detská kožná klinika DFNSP
Limbova 1
833 40 Bratislava



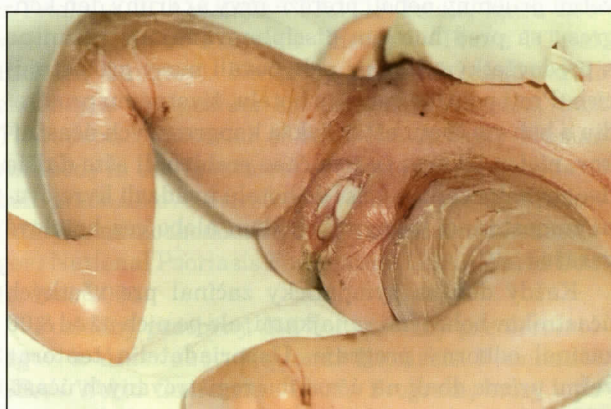Obr. 1. CBs - typická lesklá membrána. Tvorba fisúr na zápästí a v axile.



Obr. 3. CBs - oploštený nos z profilu.



Obr. 2. CBs - ústa sú fixované do tvaru „O“. Ektrópium mihalníc.



Obr. 4. CBs - tvorba fisúr v podbrúšku, v ingvínach, v podkolení a v oblasti členkov.